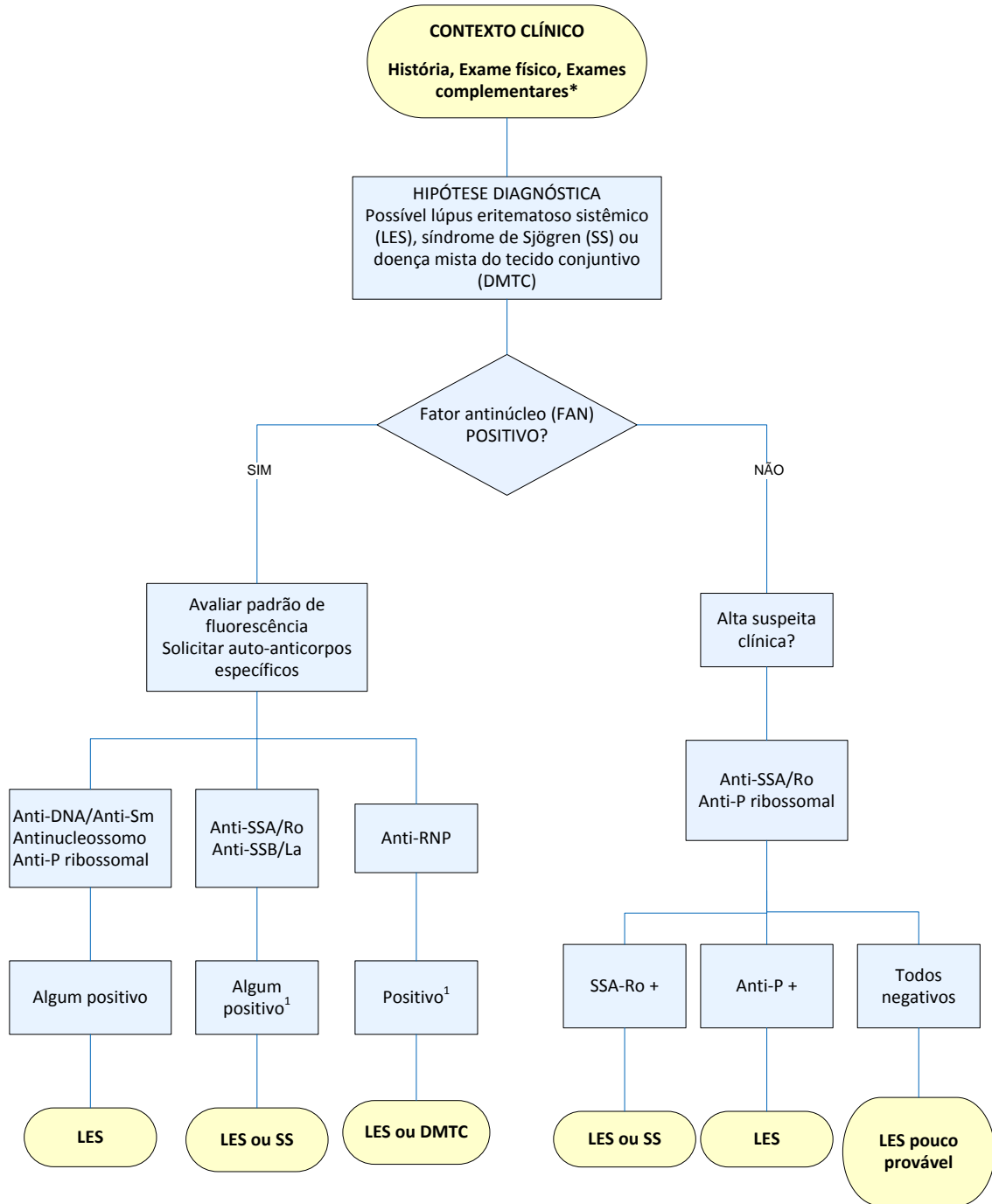


**LÚPUS ERITEMATOSO SISTÊMICO, SÍNDROME DE SJOGREN E DOENÇA MISTA DO TECIDO
CONJUNTIVO**



1. Resultados positivos devem ser interpretados de acordo com o contexto clínico.

Referência:

Autoimmun Rev 2007 ;7(1):77-84